# ANATOMI FISIOLOGI UNTUK MAHASISWA KESEHATAN

ENGGAR TAQWIN
MULIANI
ABD. FARID LEWA

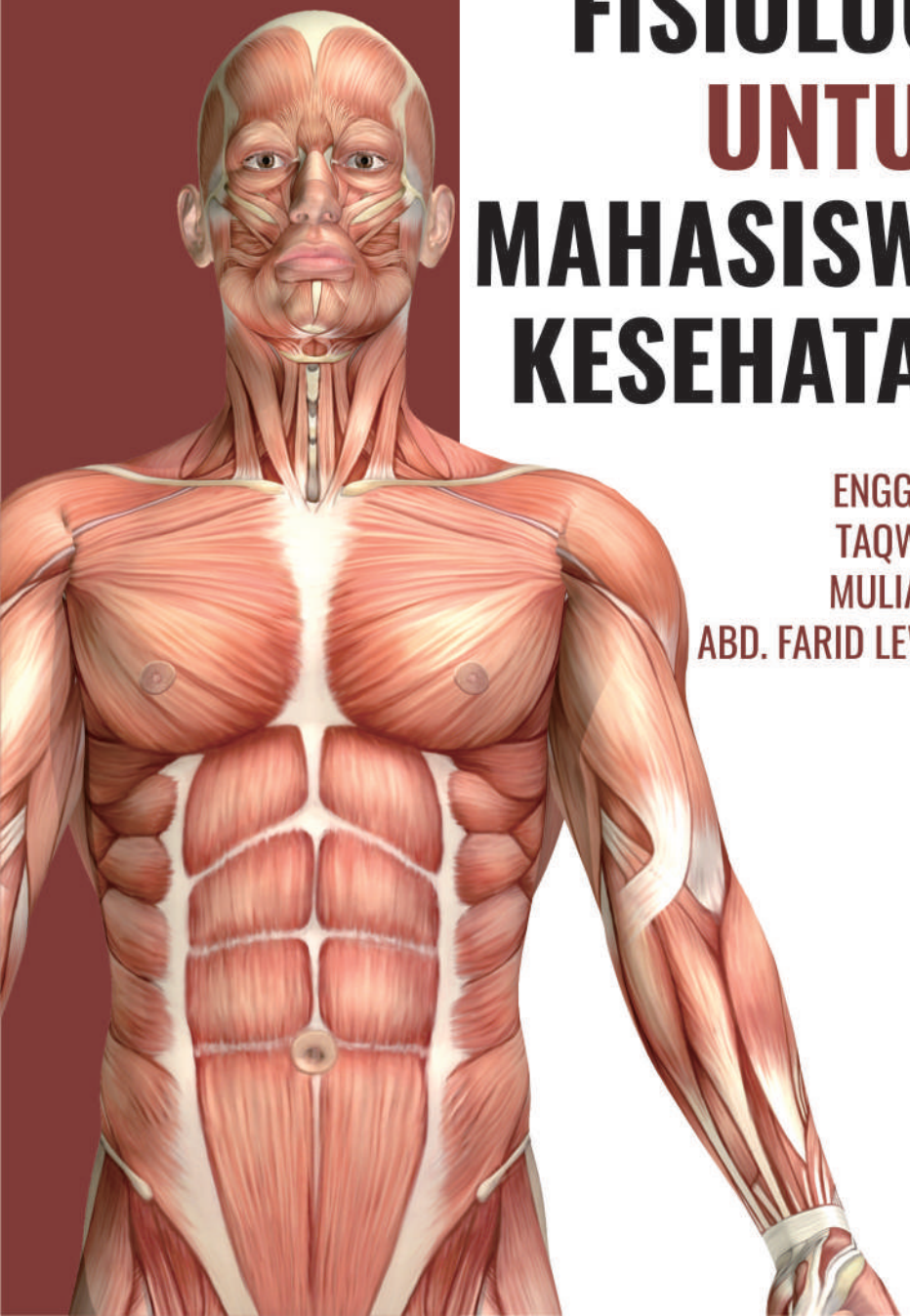

# ANATOMI FISIOLOGI UNTUK MAHASISWA KESEHATAN

eureka
media aksara
Anggota IKAPI
No. 225/JTE/2021

0858 5343 1992
eurekamediaaksara@gmail.com
Jl. Banjaran RT.20 RW.10
Bojongsari - Purbalingga 53362

ISBN 978-623-120-213-0
9 786231 202130

# ANATOMI FISIOLOGI UNTUK MAHASISWA KESEHATAN

Enggar
Taqwin
Muliani
Abd. Farid Lewa

**PENERBIT CV. EUREKA MEDIA AKSARA**

**ANATOMI FISIOLOGI UNTUK MAHASISWA KESEHATAN**

**Penulis** : Enggar
Taqwin
Muliani
Abd. Farid Lewa

**Desain Sampul:** Ardyan Arya Hayuwaskita

**Tata Letak** : Salsabela Meiliana Wati

**ISBN** : 978-623-120-213-0

Diterbitkan oleh**: EUREKA MEDIA AKSARA, JANUARI 2024**
**ANGGOTA IKAPI JAWA TENGAH**
**NO. 225/JTE/2021**

**Redaksi** :
Jalan Banjaran, Desa Banjaran RT 20 RW 10 Kecamatan Bojongsari Kabupaten Purbalingga Telp. 0858-5343-1992

Surel: eurekamediaaksara@gmail.com

Cetakan Pertama : 2024

**All right reserved**

Hak Cipta dilindungi undang-undang
Dilarang memperbanyak atau memindahkan sebagian atau seluruh isi buku ini dalam bentuk apapun dan dengan cara apapun, termasuk memfotokopi, merekam, atau dengan teknik perekaman lainnya tanpa seizin tertulis dari penerbit

# KATA PENGANTAR

Puji syukur saya panjatkan kepada Tuhan Yang Maha Esa, karena atas berkat dan rahmat-Nya, penulis dapat menyelesaikan buku ini. Penulisan buku merupakan buah karya dari pemikiran penulis yang diberi judul "**Anatomi Fisiologi Untuk Mahasiswa Kesehatan**". Penulis menyadari bahwa tanpa bantuan dan bimbingan dari berbagai pihak sangatlah sulit bagi penulis untuk menyelesaikan karya ini. Oleh karena itu, penulis mengucapkan banyak terima kasih pada semua pihak yang telah membantu penyusunan buku ini. Sehingga buku ini bisa hadir di hadapan pembaca.

Penulis menyadari bahwa buku ini masih jauh dari kesempurnaan. Oleh karena itu kritik dan saran yang membangun sangat dibutuhkan guna penyempurnaan buku ini. Akhir kata penulis berharap Tuhan Yang Maha Esa berkenan membalas segala kebaikan semua pihak yang telah membantu. Semoga buku ini akan membawa manfaat bagi pengembangan ilmu pengetahuan.

## DAFTAR ISI

**KATA PENGANTAR** ..... **iii**
**DAFTAR ISI** ..... **iv**
**DAFTAR GAMBAR** ..... **vii**
**DAFTAR TABEL** ..... **x**
**BAB 1 STRUKTUR DAN SIKLUS SEL** ..... **1**
A. Struktur Dan Fungsi Sel ..... 1
B. Kromosom ..... 12
C. Siklus dan Pembelahan Sel ..... 14
D. Gametogenesis (Pembentukan Sel-Sel Kelamin) ..... 24
E. Dasar Genetika ..... 25
F. Rangkai Kelamin pada Manusia ..... 29
**BAB 2 DASAR ILMU ANATOMI DAN FISIOLOGI TUBUH MANUSIA** ..... **34**
A. Pengertian dalam Antomi dan Fisiologi ..... 34
B. Istilah-Istilah Umum dalam Anatomi ..... 38
C. Arah-Arah Gerakan ..... 44
**BAB 3 SISTEM MUSKULOSKELETAL** ..... **45**
A. Pembagian Anatomi Sistem Muskuloskeletal ..... 45
B. Hubungan Sistem Muskuloskeletal dengan Reproduksi Wanita ..... 56
**BAB 4 SISTEM PERNAFASAN** ..... **61**
A. Anatomi dan Fisiologi Sistem Pernafasan ..... 61
B. Proses Inspirasi dan Ekspirasi ..... 68
C. Hubungan Sistem Pernafas dengan Reproduksi Wanita ..... 69
**BAB 5 SISTEM PENCERNAAN** ..... **71**
A. Pembagian Regio Abdomen ..... 72
B. Anatomi Dan Fisiologi Sistem Pencernaan ..... 74
C. Proses Pencernaan ..... 85
D. Kelainan Sistem Pencernaan ..... 96
E. Hubungan Sistem Pencernaan dengan Reproduksi Wanita ..... 98

**BAB 6 SISTEM KARDIOVASKULER ..... 102**
A. Struktur Sistem Kardiovaskuler (Anatomi dan Fisiologi Jantung dan Pembuluh Darah) ..... 102
B. Sirkulasi Darah Janin ..... 119
C. Sirkulasi Darah Orang Dewasa..... 123
D. Hubungan Sistem Kardiovaskuler Dengan Reproduksi ..... 126
**BAB 7 SISTEM PERKEMIHAN ..... 129**
A. Anatomi dan Fisiologi Sistem Perkemihan ..... 129
B. Kelainan pada Sistem Perkemihan..... 133
C. Hubungan Sistem Perkemihan Dengan Reproduksi Wanita ..... 134
**BAB 8 SISTEM PERSARAFAN..... 137**
A. Sistem Saraf Pusat dan Sistem Saraf Tepi ..... 138
**BAB 9 SISTEM ENDOKRIN ..... 154**
A. Anatomi dan Fisiologi Sistem Endokrin..... 156
B. Hormon-Hormon yang Berperan dalam Kehamilan. 171
C. Hormon-Hormon yang Berperan dalam Kelahiran dan Persalinan..... 172
**BAB 10 SISTEM PANCA INDRA..... 174**
A. Anatomi dan Fisiologi Indara Penglihatan..... 174
B. Anatomi dan Fisiologi Indra Pendengaran ..... 180
C. Anatomi dan Fisiologi Indra Penciuman..... 188
D. Anatomi dan Fisiologi Indra Pengecapan ..... 189
**BAB 11 SISTEM INTEGUMEN..... 192**
A. Lapisan-Lapisan Kulit ..... 193
B. Kelenjar-Kelenjar Pada Kulit..... 196
C. Fungsi Kulit ..... 196
D. Pelengkap Kulit..... 197
E. Hubungan Sistem Integumen dengan Reproduksi ... 198
**BAB 12 SISTEM REPRODUKSI PRIA..... 200**
A. Anatomi Sistem Reproduksi Pria ..... 200
B. Kelainan Organ Reproduksi Laki-Laki ..... 203

**BAB 13 SISTEM REPRODUKSI WANITA.....206**
A. Genitalia Eksterna dan Interna.....206
B. Anatomi Panggul.....219
C. Kelainan Organ Reproduksi Wanita.....229
**DAFTAR PUSTAKA.....233**

## DAFTAR GAMBAR


Gambar 1. Membran Sel/Membran Plasma ..... 5
Gambar 2. Sitoplasma/Sitosol ..... 6
Gambar 3. Mitokondria ..... 8
Gambar 4. Ribosom ..... 9
Gambar 5. Sel ..... 11
Gambar 6. Bentuk Kromosom ..... 13
Gambar 7. Pembelahan Amitosis ..... 15
Gambar 8. Pembelahan Mitosis ..... 16
Gambar 9. Proses Intervase ..... 17
Gambar 10. Siklus Sel dari Interfase sampai Prometafase ..... 18
Gambar 11. Siklus Sel ..... 19
Gambar 12. Proses Meiosis I ..... 21
Gambar 13. Proses Meiosis II ..... 22
Gambar 14. Tubuh Pandangan Depan dan Belakang ..... 35
Gambar 15. Diagram Anatomi Manusia ..... 36
Gambar 16. Rangka Tubuh Manusia ..... 46
Gambar 17. Tubuh Pandangan Depan dan Belakang ..... 47
Gambar 18. Rangka Panggul ..... 48
Gambar 19. Otot Manusia Tampak Depan dan Belakang ..... 55
Gambar 20. Organ-Organ Pernafasan ..... 62
Gambar 21. Anatomi Sistem Pernafasan Bagian Atas ..... 63
Gambar 22. Trakea, Bronkus, Dan Paru-Paru ..... 67
Gambar 23. System Pernafasan Manusia ..... 69
Gambar 24. Rongga Abdomen ..... 72
Gambar 25. Sistem Pencernaan ..... 74
Gambar 26. Struktur Gigi ..... 75
Gambar 27. Organ Lidah ..... 76
Gambar 28. Rongga Mulut ..... 77
Gambar 29. Gerakan Otot Kerongkongan Saat Mendorong Makanan ..... 78
Gambar 30. Anatomi Lambung ..... 79
Gambar 31. Sistem Pencernaan Bagian Dalam ..... 81
Gambar 32. Struktur Usus Manusia ..... 81
Gambar 33. Usus Besar Manusia dan Bagiannya ..... 83

Gambar 34. Usus Besar dan Usus Kecil ..... 84
Gambar 35. Rektum ..... 84
Gambar 36. Letak Kelenjar Ludah ..... 89
Gambar 37. Letak Kantong Empedu ..... 89
Gambar 38. Letak Dan Struktur Jantung ..... 103
Gambar 39. Anatomi Jantung ..... 103
Gambar 40. Pembuluh Darah Jantung ..... 108
Gambar 41. Jantung Bagian Dalam ..... 108
Gambar 42. Arteri Seluruh Tubuh ..... 110
Gambar 43. Vena Seluruh Tubuh ..... 111
Gambar 44. Sirkulasi Darah Janin ..... 119
Gambar 45. Sirkulasi Darah Orang Dewasa ..... 123
Gambar 46. Ginjal Manusia ..... 129
Gambar 47. Sistem Perkemihan ..... 130
Gambar 48. Pembuluh Darah Ginjal ..... 130
Gambar 49. Letak Kapsul Bowmen ..... 131
Gambar 50. Bagian Dalam Rongga Tengkorak ..... 139
Gambar 51. Kedudukan Lobus Otak ..... 139
Gambar 52. Diagram dari Sistim Saraf Parasimpatis dan Beberapa Organ yang Dilayaninya ..... 145
Gambar 53. Diagram dari Sistim Saraf Parasimpatis dan Beberapa Organ yang Dilayaninya ..... 146
Gambar 54. Skema Yang Menunjukkan Kelenjar Endokrin ..... 154
Gambar 55. Bagian-Bagian Sistem Endokrin ..... 156
Gambar 56. Organ yang Menghasilkan Hormone ..... 157
Gambar 57. Kelenjar Pineal ..... 161
Gambar 58. Hipotalamus ..... 162
Gambar 59. Kelenjar Hipofisis ..... 164
Gambar 60. Organ-Organ yang Berhubungan dengan Hipofisis Anterior dalam Menghasilkan Hormon ..... 165
Gambar 61. Kelenjar Tiroid ..... 167
Gambar 62. Kelenjar Anak Gondok ..... 168
Gambar 63. Bagian-Bagian Bola Mata Tampak Depan ..... 175
Gambar 64. Bagian-Bagian Bola Mata Tampak Samping ..... 176
Gambar 65. Struktur Aksesoris Mata ..... 176
Gambar 66. Struktur Telinga Bagian Luar ..... 181

Gambar 67. Struktur Telinga Bagian Dalam ..... 181
Gambar 68. Telinga Bagian Luar ..... 182
Gambar 69. Telinga Bagian Tengah ..... 183
Gambar 70. Telinga Bagian Dalam ..... 184
Gambar 71. Bagian-Bagian Lidah ..... 190
Gambar 72. Hubungan Sistem Saraf Dengan Indra Pengecapan ..... 191
Gambar 73. Kulit yang Memperlihatkan Lapisannya ..... 192
Gambar 74. Organ Reproduksi Pria Bagian Eksternal ..... 201
Gambar 75. Organ Reproduksi Pria Bagian Internal ..... 203
Gambar 76. Hipogonadisme ..... 204
Gambar 77. Sifilis Pada Organ Reproduksi Pria ..... 205
Gambar 78. Organ Reproduksi Wanita Bagian Luar (Eksternal) 206
Gambar 79. Organ Reproduksi Bagian Internal ..... 212
Gambar 80. Uterus ..... 214
Gambar 81. Ligamentum-Ligamentum Genitalia Interna Wanita ..... 219
Gambar 82. Bagian-Bagian Panggul ..... 221
Gambar 83. Ukuran Kanal Pelvik ..... 224
Gambar 84. Bentuk-Bentuk Panggul ..... 229
Gambar 85. Uterus Didelfis ..... 230
Gambar 86. Uterus Sub Septus ..... 231
Gambar 87. Uterus Bikornis Unikolis ..... 231
Gambar 88. Uterus Arkuatus ..... 231
Gambar 89. Uterus Bikornis Unilaterale Rudimentarius ..... 232
Gambar 90. Uterus Unikornis ..... 232
Gambar 91. Uterus Septus ..... 232

## DAFTAR TABEL

Tabel 1. Ringkasan Proses Pencernaan.....94
Tabel 2. Kerja Sistim Saraf Simpatis dan Parasimpatis .....147
Tabel 3. Fungsi Komponen Utama Mata.....176
Tabel 4. Struktur Dan Fungsi Komponen Utama Telinga .....184
Tabel 5. Lapisan Kulit Dan Fungsinya.....195

# BAB 1 STRUKTUR DAN SIKLUS SEL

## A. Struktur Dan Fungsi Sel

### 1. Pendahuluan

Sel adalah unit dasar fungsional terkecil dari seluruh organisme hidup. Organisme adalah makhluk hidup yang memiliki aktivitas metabolik dan memiliki kemampuan bereproduksi.

Sel merupakan kesatuan hidup terkecil yang sungguh-sungguh ada. Organisme hidup ada yang bersel satu disebut protozoa dan ada yang multiseluler yang disebut metazoa. Dari berbagai jenis sel yang ada di dalam tubuh manusia ada yang berumur pendek dan akhirnya digantikan oleh sel yang baru, namun ada juga yang bertahan sampai dengan akhir kehidupan misalnya sel-sel saraf.

Fungsi utama sel adalah menjalankan kehidupan dengan berbagai fungsi penting seperti: pertukaran zat dan energi, reproduksi, pertahanan terhadap penyakit, pengaturan metabolism dan masih banyak lagi.

Setiap sel memiliki organel dan struktur yang unik, yaitu:

a. Untuk mengatur aktifitas sel maka inti sel mengandung *Deoxyribonucleic Acid* (DNA) yang mengatur instruksi/ informasi genetic dengan mengkode karakteristik dan fungsi organisme.

# BAB 2

# DASAR ILMU ANATOMI DAN FISIOLOGI TUBUH MANUSIA

**A. Pengertian dalam Antomi dan Fisiologi**

1. Anatomi adalah: ilmu urai atau ilmu yang mempelajari tentang susunan tubuh dan hubungan bagian yang satu dengan yang lain.
2. Anatomi regional adalah: Anatomi yang mempelajari letak bagian-bagian tubuh tertentu, misalnya mempelajari letak kepala perut, dan lain-lain.
3. Anatomi makroskopis adalah: Ilmu yang mempelajari bagian tubuh dengan mata telanjang tanpa alat, misalnya mengamati kerangka manusia
4. Anatomi mikroskopis adalah: Ilmu yang mempelajari bagian tubuh dengan menggunakan alat mikroskop, misalnya mengamati sel tubuh.
5. Fisiologi adalah: Ilmu yang mempelajari tentang fungsi atau kerja tubuh dalam keadaan normal
6. Patologi adalah: Ilmu yang mempelajari ketidaknormalan tubuh
7. Patofisologi adalah: Ilmu yang mempelajari fungsi atau kerja tubuh dalam keadaan tidak normal.
8. Posisi anatomi adalah : Posisi tubuh dengan ketentuan, tubuh berdiri tegak kedua tangan di samping tubuh dengan kedua telapak tangan menghadap ke muka, kepala tegak, pandangan mata lurus ke depan, kaki rapat.
9. Histology adalah: Ilmu yang mempelajari jaringan tubuh tertentu.

# BAB 3

# SISTEM MUSKULOSKELETAL

Sistem muskuloskeletal merupakan penunjang bentuk tubuh dan bertanggung jawab terhadap pergerakan. Komponen utama sistem musculoskeletal adalah jaringan ikat. Sistem ini terdiri dari tulang, sendi, otot, tendon, ligament, bursae, dan jaringan-jaringan khusus yang menghubungkan struktur-struktur ini.

## A. Pembagian Anatomi Sistem Muskuloskeletal

### 1. Tulang

#### a. Bagian-Bagian Utama Tulang Rangka

Tulang rangka orang dewasa terdiri atas 206 tulang. Tulang adalah jaringan hidup yang akan suplai saraf dan darah. Tulang banyak mengandung bahan kristalin anorganik (terutama garam-garam kalsium) yang membuat tulang keras dan kaku, tetapi sepertiga dari bahan tersebut adalah jaringan fibrosa yang membuatnya kuat dan elastis.

Fungsi utama tulang-tulang rangka adalah :

1) Sebagai kerangka tubuh, yang menyokong dan memberi bentuk tubuh
2) Untuk memberikan suatu sistem pengungkit yang digerakan oleh kerja otot-otot yang melekat pada tulang tersebut; sebagai suatu sistem pengungkit yang digerakan oleh kerja otot-otot yang melekat padanya.
3) Sebagai reservoir kalsium, fosfor, natrium, dan elemen-elemen lain

# BAB 4 SISTEM PERNAFASAN

Respirasi adalah suatu peristiwa ketika tubuh kekurangan oksigen ($O_2$) dan $O_2$ yang berada di luar tubuh di hirup (inspirasi) melalui organ pernafasan pada keadaan tertentu tubuh kelebihan karbon diolsida ($CO_2$), maka tubuh berusaha untuk mengeluarkan kelebihan tersebut dengan menghembuskan nafas (ekspirasi) sehingga terjadi suatu keseimbangan antar $O_2$ dan $CO_2$ di dalam tubuh.

## A. Anatomi dan Fisiologi Sistem Pernafasan

Fungsi pernafasan:

1. Mengambil $O_2$ dari luar, tubuh beredar dalam darah, selanjutnya terjadi proses pembakaran dalam sel atau jaringan.
2. Mengeluarkan $CO_2$ yang terjadi dari sisa-sisa hasil pembakaran di bawah oleh darah yang berasal dari sel (jaringan). Selanjutnya dikeluarkan melalui organ pernafasan.
3. Untuk melindungi sistem permukaan dari kekurangan cairan dan mengubah suhu tubuh,
4. Melindungi sistem pernafasan dari jaringan lain terhadap serangan patogenik.
5. Untuk pembentukan komunikasi seperti bicara, bernyanyi, berteriak dan menghasilkan suara.

# BAB 5 SISTEM PENCERNAAN

Gizi sangat penting bagi kehamilan, tetapi gangguan fungsi saluran pencernaan merupakan penyebab tersering keluhan selama kehamilan. Lebih dari 50% wanita mengalami peningkatan nafsu makan (yang mengakibatkan peningkatan konsumsi makan) dan lebih lagi peningkatan rasa haus, HCG mempengaruhi hipotalamus dengan menurunkan ambang osmotik untuk rasa haus. Perubahan ini paling mencolok terjadi pada paruh pertama kehamilan, kemudian perubahan tersebut mungkin berkurang, tetapi sebagian menetap walaupun dengan derajat yang lebih rendah.

Perubahan nafsu makan ibu tidak secara langsung mencerminkan perubahan pada pertumbuhan janin atau metabolisme ibu. Nafsu makan cenderung meningkat pada awal kehamilan. Pada kehamilan tahap lanjut baik nafsu makan maupu kapasitas untuk asupan makanan menurun karena pergeseran lambung ke atas dan tekanan dari uterus yang gravid.

# BAB 6

# SISTEM KARDIOVASKULER

Sistem kardiovaskuler merupakan sistem yang memberi fasilitas proses pengangkutan berbagai substansi dari dan ke sel-sel tubuh. Sistem ini terdiri dari organ penggerak yang disebut jantung, dan sistem saluran yang terdiri dari arteri yang mergalirkan darah dari jantung, dan vena yang mengalirkan darah menuju jantung.

## A. Struktur Sistem Kardiovaskuler (Anatomi dan Fisiologi Jantung dan Pembuluh Darah)

Jantung manusia merupakan jantung berongga yang memiliki 2 atrium dan 2 ventrikel. Jantung merupakan organ berotot yang mampu mendorong darah ke berbagai bagian tubuh. Jantung manusia berbentuk seperti kerucut dan berukuran sebesar kepalan tangan, terletak di rongga dada sebalah kiri. Jantung dibungkus oleh suatu selaput yang disebut perikardium. Jantung bertanggung jawab untuk mempertahankan aliran darah dengan bantuan sejumlah klep yang melengkapinya. Untuk mejamin kelangsungan sirkulasi, jantung berkontraksi secara periodik.

# BAB 7 SISTEM PERKEMIHAN

Sistem urinaria (ginjal) terdiri atas organ-organ yang memproduksi urin dan mengeluarkannya dari tubuh. Sistem ini merupakan salah satu sistem utama untuk mempertahankan homeostatis (kekonstanan lingkungan internal).

**Gambar 46. Ginjal Manusia**

## A. Anatomi dan Fisiologi Sistem Perkemihan

Sistem urinaria terdiri atas:

1. Ginjal, yang memproduksi urin.
2. Ureter, yang menyalurkan urin dari ginjal ke kandung kencing.
3. Kandung kencing/kemih, untuk penampung sementara.
4. Uretra, yang mengeluarkan urin keluar tubuh melalui orifisium uretra eksterna.

# BAB 8 SISTEM PERSARAFAN

Sistem saraf adalah serangkaian organ yang kompleks dan bersambungan serta terdiri dari jaringan saraf. Hampir semua fungsi pengendalian tubuh manusia dilakukan oleh sistem saraf. Secara umum sistem saraf mengendalikan aktifitas tubuh yang cepat seperti kontraksi otot. Rangsangan dinamakan *stimulus*, sedangkan reaksi yang dihasilkan dinamakan *respon*. Demi teraturnya penjelasan susunan saraf terdiri atas:

1. **Susunan Saraf Pusat (SSP)/ sistem serebrospinal/ Susunan Saraf Sentral (SSS), yang terdiri dari:**
   a. Cerebrum (Otak Besar)
   b. Cerebellum (Otak Kecil)
   c. Pons batang Otak)
   d. Medulla Oblongata dan Medulla Spinalis

2. **Susunan saraf ferifer/ saraf tepi yang terdiri dari:**
   a. Susunan saraf somatis
   b. Susunan saraf otonom,
      1) Sistem saraf simpatis
      2) Sistem saraf para simpatis
   c. Refleks-refleks sederhana dan kompleks

Ada 3 jenis batang-batang saraf yang dibentuk oleh serebrospinal (saraf pusat):

1. Saraf motorik (saraf eferan) yang menghantarkan impuls dari otak dan sum-sum tulang belakang ke saraf perifer (tepi)

# BAB 9 SISTEM ENDOKRIN

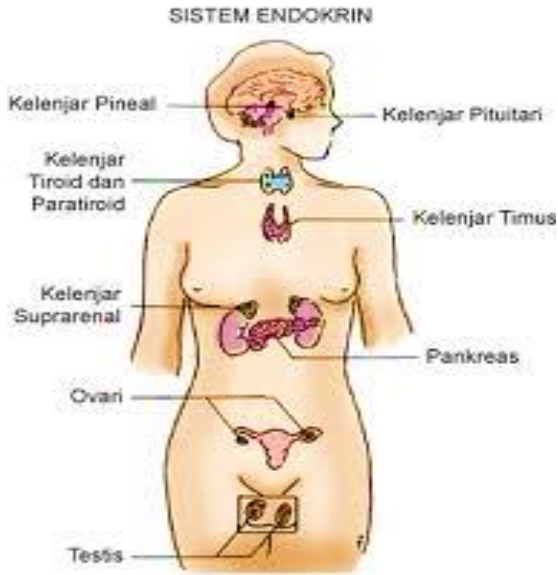


**Gambar 54. Skema Yang Menunjukkan Kelenjar Endokrin**

Kelenjar adalah organ tubuh yang mensintesa suatu zat untuk dikeluarkan, misalnya hormon untuk sekresi ke dalam aliran darah (kelenjar endokrin), atau ke ruang-ruang dalam tubuh maupun permukaan luar tubuh (kelenjar eksokrin).

Kelenjar saluran atau kelenjar buntu digolongkan bersama di bawah nama organ endokrin, sebab sekresi yang dibuat tidak meninggalkan kelenjarnya melalui saluran, tetapi langsung masuk ke dalam darah yang beredar di dalam jaringan kelenjar, kata

# BAB 10 SISTEM PANCA INDRA

Panca indra adalah organ-organ akhir yang dikhususkan untuk menerima jenis rangsangan tertentu. Serabut saraf yang melayaninya merupakan alat perantara yang membawa kasan rasa sensori (*sensory impression*) dari organ indra menuju otak, tempat perasaan itu ditafsirkan. Beberapa kesan rasa timbul dari luar seperti sentuhan, pengecapan, penglihatan, penciuman, dan suara. Lainnya timbul dari dalam antara lain lapar, haus, dan rasa sakit.

1. Organ akhir khusus untuk menerima rangsangan tertentu.
2. Diperantarai oleh sistem saraf (sensori impression).
3. Rangsangan berupa: sentuhan, pengecapan, penglihatan, penciuman dan suara.
4. Muncul sensasi/rasa lapar, haus, sakit, panas, dingin, bising dan lainnya.
5. Organ indera adalah sel-sel tertentu yangg dapat menerima stimulus dari lingkungan luar atau dari badan sendiri kemudian meresponya menjadi menjadi impuls serabut saraf dan bekerja dalam Susunan Saraf Pusat**.**

## A. Anatomi dan Fisiologi Indara Penglihatan

Secara struktural bola mata seperti sebuah kamera tetapi mekanisme persarafan yang ada tidak dapat dibandingkan dengan apapun. Susunan saraf pusat dihubungkan melalui suatu berkas serat saraf yang disebut saraf optik (nervosa optikus).

Mata merupakan organ indra rumit, mata disusun dari bercak sensitiv cahaya primitive. Dalam selubung

# BAB 11 SISTEM INTEGUMEN

Kulit menutupi dan melindungi permukaan tubuh, dan bersambung dengan selaput lendir yang melapisi rongga-rongga dan lubang-lubang masuk. Kulit mempunyai banyak fungsi yang di dalamnya terdapat ujung saraf peraba. Membantu mengatur suhu dan mengendalikan hilangnya air dari tubuh dan mempunyai sedikit kemampuan antara lain:

1. Eksretori : pemeliharaan keseimbangan lingkungan (internal)
2. Sekretori : tempat pengeluaran senyawa-senyawa (sekret) dari dalam tubuh seperti lendir, getah minyak, dan lemak.
3. Absorpsi : proses penyerapan ke dalam organ tertentu

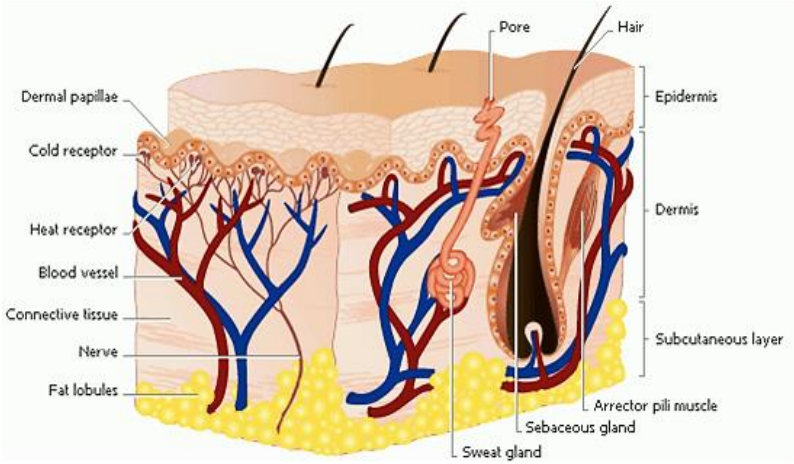


**Gambar 73. Kulit yang Memperlihatkan Lapisannya**

# BAB 12

# SISTEM REPRODUKSI PRIA

## A. Anatomi Sistem Reproduksi Pria

### 1. Organ Reproduksi Pria Bagian Luar

#### a. Penis

Terdiri dari jaringan-jaringan otot, jaringan spons yang lembut, pembuluh darah dan jaringan saraf. Jaringan-jaringan ini akan bisa membesar, mengeras dan menegang bila teransang. Fungsinya yaitu untuk hubungan seksual dan bagian dalam penis juga terdapat saluran menghantarkan sperma masuk ke dalam vagina serta mengeluarkan urin. Dibagian penis terdapat *Glans penis* yaitu ujung penis yang berbentuk seperti kerucut, bagian ini juga *sensitive* dalam perangsangan seksual. Dasar glans penis disebut *korona,* pada pria yang tidak disunat (*sirkumsisi*), kulit depan (*preputium*) membentang mulai dari korona menutupi glans penis. Pada bagian depan dan di sekitar penis terdapat rambut kemaluan. Fungsi rambut kemaluan memberikan kehangatan, indikasi visual dari kematangan seksual, mengurangi gesekan luar saat hubungan seksual, dan sebagai pelindung karena wilayah ini sensitif.

# BAB 13

# SISTEM REPRODUKSI WANITA

## A. Genitalia Eksterna dan Interna

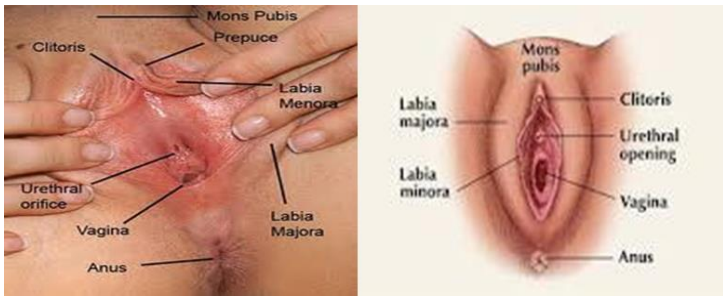


**Gambar 78. Organ Reproduksi Wanita Bagian Luar (Eksternal)**

Organ reproduksi wanita terdiri dari organ genetalia interna yang terletak didalam rongga panggul, dan organ genetalia eksterna. Organ-organ wanita ini berkembang dan matur akibat rangsangan hormon estrogen dan progesteron. Seiring peningkatan usia atau bila produksi hormon ovarium menurun, struktur reproduksi ini akan mengalami atropi (ukuran mengecil). Struktur organ reproduksi ini selain didukung oleh persyrafan yang kompleks dan luas juga didukung oleh suplai darah yang banyak. Pada kenyataan penampilan genetalia eksterna sangat bervariasi dan berbeda pada setiap wanita. Hal ini dipengaruhi oleh keturunan, usia, ras dan jumlah anak yang dilahirkan seorang wanita dan ini akan menentukan ukuran,bentuk dan warna genetalia eksterna.

## DAFTAR PUSTAKA


Adam, Syamsunir. 1992. *Dasar-Dasar Mikrobiologi Parasitologi untuk Perawat*. Jakarta: EGC.

Anderson, Paul D. 1996. *Anatomi dan Fisiologi Tubuh Manusia*. Jakarta: EGC.

Ballard, Olivia *and* Morrow, A.L. 2013. *Human Milk Composition: Nutrients and Bioactive Factors*, (Online), doi:10.1016/j.pcl.2012.10.002. (https://www.ncbi.nlm.nih.gov/pmc/articles/PMC3586783/pdf/nihms-413874.pdf.

Coad, Jane dan Melvyn Dunstall. 2007. *Anatomi Fisiologi untuk Bidan*. Jakarta: EGC.

Dwisang, Evi Luvina. 2014. *Anatomi dan Fisologi untuk Perawat dan Bidan*. Tangerang: Bina Rupa Aksara.

Gibson, John. 2003. *Fisiologi dan Anatomi Modern untuk Perawat*. Jakarta: EGC.

Hartono, Suryadi, Dkk. 2006. *Genetika Kedokteran*. Yogyakarta: Rasmedia Grafika.

Hasjim, Hasnar. 2013. *Biologi Medik*. Jakarta: EGC.

Juwono dan Achmad Zulfa Juniarto. 2012. *Biologi Sel*. Jakarta: EGC.

McKee, Bruce D., Rihui Yan, and Jui-He Tsai. 2012. *Meiosis in Male Drosophila*, (Online), doi: 10.4161/spmg.21800, (https://www.ncbi.nlm.nih.gov/pmc/articles/PMC3469440/).

Pearce Evelyn. *Anatomy and Physiology*. 2004. Jakarta: Gramedia.

Saputra, Lyndon dan Gunardi Santoso. 2014. *Atlas Anatomi Tubuh Manusia*. Tangerang: Binarupa Aksara.

Sloane, Ethel. *Anatomi dan Fisiologi untuk Pemula*. 2004. Jakarta: EGC.

Soepardan, Suryani. 2007. *Konsep Kebidanan*. Jakarta: EGC.

Suryo. 1994. *Genetika Manusia*. Yogyakarta: Gadjah Mada University Press.

Suryo. 1998. *Genetika*. Yogyakarta: Gadjah Mada University Press.

Syaifuddin. *Anatomi Fisiologi Kurikulum Berbasis Kompetensi*. 2012. Jakarta: EGC.

Verralls, Sylvia. 2003. *Anatomi dan Fisiologi Terapan dalam Kebidanan*. Jakarta: EGC.

Widjaja, I. Hardjadi. 2011. *Anatomi Pelvis*. Jakarta: EGC.

Winkjosastro. 2002. *Ilmu Kebidanan*, Jakarta: Yayasan Bina Pustaka Sarwono Prawirohardjo.

Wylie, Linda. 2010. *Esensial Anatomi dan Fisiologi dalam Asuhan Maternitas*. Jakarta: EGC.